

Un petit garçon vietnamien de six ans, atteint d'une scoliose fatale, a été opéré à la fin du mois de janvier par le Dr Jacques Samani, chirurgien orthopédiste à l'hôpital de la Providence, à Neuchâtel.

Gros plan sur cette intervention délicate, prise en charge à titre humanitaire, en partenariat avec le groupe Swiss Medical Network dont fait partie l'établissement hospitalier neuchâtelois.

CHIRURGIE DU RACHIS Opération humanitaire d'un enfant vietnamien à Neuchâtel.

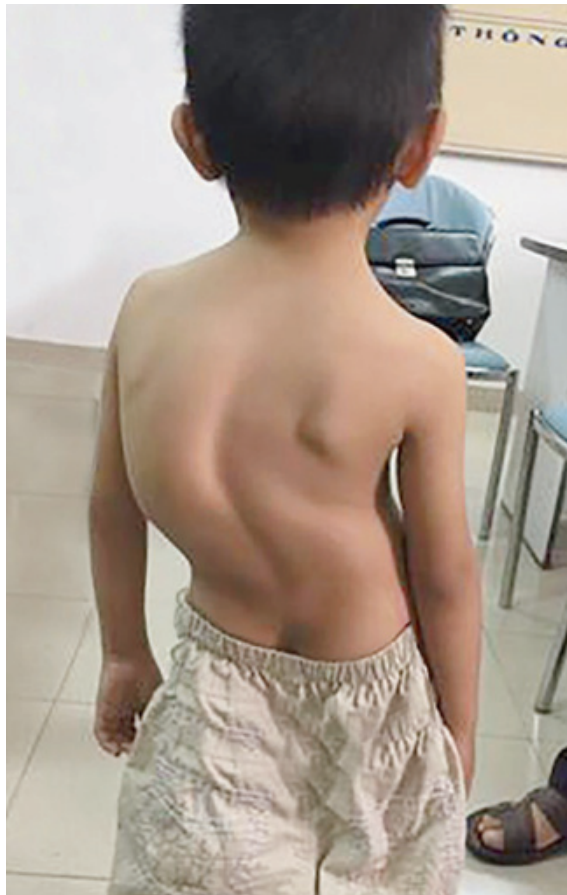Délivré d'une scoliose critique

BRIGITTE REBETZ

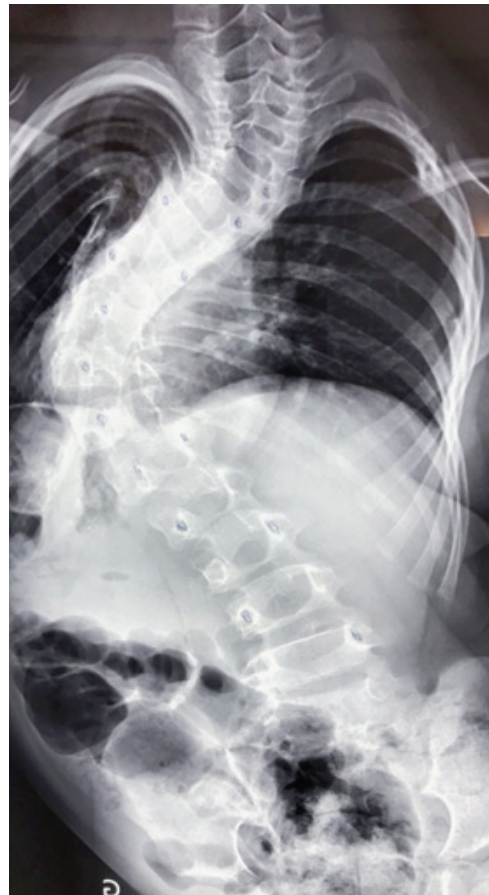Déformation de la colonne vertébrale qui se caractérise par une courbure anormale associée à une rotation, la scoliose concerne environ 3% de la population. En évoluant, la torsion entraîne une compression du thorax, puis des poumons. «Une intervention chirurgicale est nécessaire quand l'angle de la courbure atteint 40° ou plus», détaille le Dr Jacques Samani, chirurgien orthopédiste à l'hôpital de la Providence, à Neuchâtel. Ce spécialiste du rachis (colonne vertébrale), et plus particulièrement des déformations de l'enfant et de l'adulte provoquées par une scoliose, explique que cette affection fait l'objet d'un dépistage systématique par les pédiatres. Si une scoliose est détectée, elle pourra être corrigée par une opération en fin d'adolescence, une fois la croissance terminée. Lorsqu'elle est très prononcée, l'enfant se voit prescrire un corset pour limiter la déformation tant qu'il continue de grandir.

Poumons comprimés

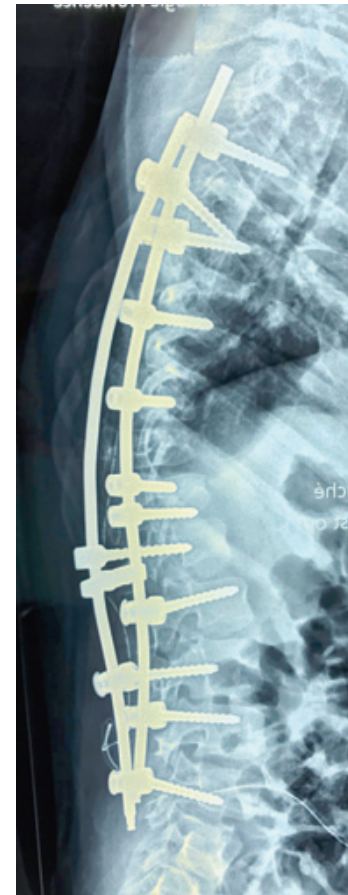
Or, dans des régions du monde moins favorisées, la scoliose n'est pas forcément dépistée ou traitée, raison pour laquelle le Dr Samani s'investit depuis trente ans dans des missions de médecine humanitaire (lire encadré). Cet engagement est à l'origine de l'intervention chirurgicale de Phat, un petit Vietnamien de 6 ans, réalisée gracieusement à l'hôpital de la Providence le mois dernier. Une première dans l'établissement privé neuchâtelois.



La déformation des vertèbres de l'enfant atteignait un angle de 110°, entraînant une déformation du thorax. SP



Radiographie de la colonne vertébrale de Phat avant l'intervention. SP



Les 11 vis et tiges implantées officient comme un tuteur. SP

Phat était atteint d'une distorsion grave du rachis causée par une scoliose fulgurante. La pathologie s'est manifestée quand il avait tout juste un an et a évolué très rapidement. Les examens pratiqués par le médecin sur l'enfant ont révélé une déformation des vertèbres d'un angle de 110°, impossible à corriger au Vietnam. «L'ampleur était telle qu'elle avait entraîné une déformation de la cage thoracique causant une compression des poumons. Son pronostic vital

était en jeu, car sa capacité respiratoire était diminuée. Si on ne l'opérait pas, son espérance de vie était limitée.»

Opération de 5 heures

Corriger une difformité aussi importante implique cependant une intervention chirurgicale délicate, rarement pratiquée chez un enfant de 6 ans. D'abord parce qu'en cas d'insuffisance respiratoire, comme dans le cas présent, l'anesthésie revêt une certaine complexité. Ensuite

parce qu'elle s'avère très compliquée en raison du risque de blessure à la moelle épinière – c'est-à-dire de paralysie. L'opération consiste à inciser le dos de haut en bas, d'insérer des vis dans les vertèbres et de les relier ensuite à des tiges coulissantes. Grâce à leur mobilité, celles-ci vont pouvoir s'adapter à la croissance de l'enfant. «C'est un matériel très spécifique, dont le développement est assez récent, qu'on trouve en Europe et aux Etats-Unis mais pas en Asie», précise le chirurgien.

L'opération de Phat a été réalisée le 24 janvier dernier par le Dr Samani, assisté par ses collègues le Dr Vincent Villa, chirurgien orthopédiste, et le Dr Ali Sarraj, médecin anesthésiste. L'intervention a été longue, cinq heures pendant lesquelles les chirurgiens ont procédé à l'insertion de onze vis et de tiges coulissantes sur l'ensemble de la colonne vertébrale, une tâche épineuse menée à l'échelle du millimètre.

«En raison de la petite taille des

vertèbres – a fortiori celles d'un enfant – la chirurgie de la scoliose est assez compliquée», commente le Dr Villa. Au terme de l'opération, tous les intervenants ont guetté le réveil de Phat avec une certaine impatience, histoire de s'assurer qu'elle avait parfaitement réussi. Ils ont pu être pleinement rassurés: l'enfant est revenu à lui sans complication et après deux jours déjà, il faisait ses premiers pas.

La scoliose a été réduite et son évolution définitivement bloquée. «L'équipe en a retiré une grande fierté», témoigne le Dr Samani. «Des médecins au personnel infirmier, chacun a montré beaucoup d'enthousiasme à toutes les étapes de la prise en charge du garçon».

Après plus d'une semaine d'hospitalisation, Phat et son papa qui l'avait accompagné ont été accueillis par la famille Dich que le Dr Samani avait trouvée en organisant l'intervention. Ils y ont séjourné quinze jours, en attendant que l'enfant ait suffisamment récupéré pour pouvoir effectuer le voyage de retour.

D'origine vietnamienne elle aussi, cette famille s'est beaucoup impliquée dans l'aventure en venant souvent à l'hôpital pour jouer les traducteurs, car père et fils ne parlent ni français ni anglais.

Le 17 février, ils ont pu rentrer au pays. Mais Phat continuera de bénéficier du suivi du Dr Samani, qui prévoit de le revoir lors de deux missions médicales humanitaires qu'il effectue chaque année au Vietnam.

Un élan de solidarité

Depuis près de trente ans, le Dr Jacques Samani accomplit régulièrement des missions médicales humanitaires. Il a travaillé pour Médecins du Monde en Afrique, au Congo en particulier. Depuis une dizaine d'années, ce chirurgien orthopédiste spécialiste du rachis, expert de la réduction des scolioles, se rend jusqu'à deux fois par an au Vietnam pour opérer des enfants souffrant de déformations vertébrales. Mais il arrive que les pathologies soient trop complexes pour envisager une intervention sur place. Raison pour laquelle en 2014 le chirurgien orthopédiste a opéré une jeune Vietnamienne de 7 ans à la clinique de Genolier (VD), à titre charitable, par le biais de la Genolier Foundation.

Lors d'une mission effectuée par le Dr Samani en 2015, Phat lui est présenté en consultation. Le bambin, âgé alors de 4 ans, souffre d'une grave scoliose qui lui déforme le thorax. Sans intervention chirurgicale, sa vie est en danger. Impossible cependant de l'opérer sur place où le matériel requis fait défaut (lire texte principal). A partir de là, le Dr Samani multiplie les démarches pour que l'enfant puisse être traité à l'hôpital de la Providence, à Neuchâtel. Le projet est devenu réalité fin janvier, grâce à un élan de solidarité: L'hôpital de la Providence et la Genolier Foundation ont couvert les frais du séjour hospitalier et du bloc opératoire. Les

implants Shilla (vis et tiges coulissantes) ont été offerts par le distributeur Medtronic; la communauté vietnamienne de Neuchâtel s'est mobilisée pour la prise en charge de l'enfant et de son père; la famille Dich les a nourris et logés pendant les quinze jours suivant l'opération et a souvent officié comme interprète à l'hôpital; quant aux deux chirurgiens orthopédistes et au médecin anesthésiste, ils ont travaillé gracieusement.



Phat entouré (de gauche à droite) par l'interprète, son père et le Dr Jacques Samani, peu avant son retour au Vietnam. SP

«Une expérience enrichissante»

Deux grosses peluches et quelques livres d'enfant échoués sur le bureau des infirmières témoignent du récent séjour du garçonnet vietnamien de 6 ans à l'hôpital de la Providence, à Neuchâtel. «C'était une expérience très enrichissante pour notre service», témoigne Micheline Righetti, infirmière en chef de l'unité de chirurgie. «Toute l'équipe s'est prise au jeu!»

Lorsque le Dr Jacques Samani, chirurgien orthopédiste, avait demandé à son équipe si elle était disposée à prendre en charge le jeune patient dans le service, la réponse fut affirmative: «J'ai trouvé l'idée très belle, car cette intervention allait lui sauver la vie», glisse Laurence Schwab, infirmière adjointe du service.

Les deux soignantes se souviennent parfaitement de l'arrivée du bambin à l'hôpital: «De l'aéroport de Zurich où le Dr Samani était allé les chercher, Phat et son père sont venus directement au laboratoire pour les premières analyses. L'enfant était plié en deux, sa fonction pulmonaire était mauvaise, c'était très prenant. On a pris la mesure de l'importance de l'opération...»

Hospitalisation de 15 jours

Réunis dans la même chambre, fils et père ont séjourné une quinzaine de jours à la Providence. «C'était un enfant particulièrement tranquille, sûrement à cause de sa scoliose handicapante. Sans doute n'avait-il jamais pu gambader et

sauter comme les gosses de son âge», racontent les infirmières.

Pour communiquer, il a fallu être inventif, car le papa ne savait ni le français, ni l'anglais. «Nous essayions de nous faire comprendre par des signes ou avec une application de traduction via notre téléphone portable. Les seuls outils dont nous disposions, c'était deux smileys – l'un souriant, l'autre triste – traduits en vietnamien.»

A plusieurs reprises, les soignants ont été épaulés par la famille d'accueil (voir texte principal) dont les membres venaient régulièrement à l'hôpital officier comme traducteurs.

«Il ne se passait pas un jour sans que le père photographie des membres du personnel qui entraient dans la chambre pour s'occuper de son fils», rapporte Micheline Righetti. «J'imagine qu'il voulait ainsi saisir toutes les étapes du voyage pour pouvoir en rendre compte à l'entourage, une fois rentré au pays.»

Un des moments les plus émouvants du séjour fut celui où Phat s'est mis debout pour la toute première fois après son intervention chirurgicale: «Cela nous a fait tout drôle quand nous l'avons vu se lever, lui qui était arrivé deux jours auparavant recourbé en deux. Le voir se mettre debout, marcher, sourire, c'était assez poignant», témoignent les deux infirmières.